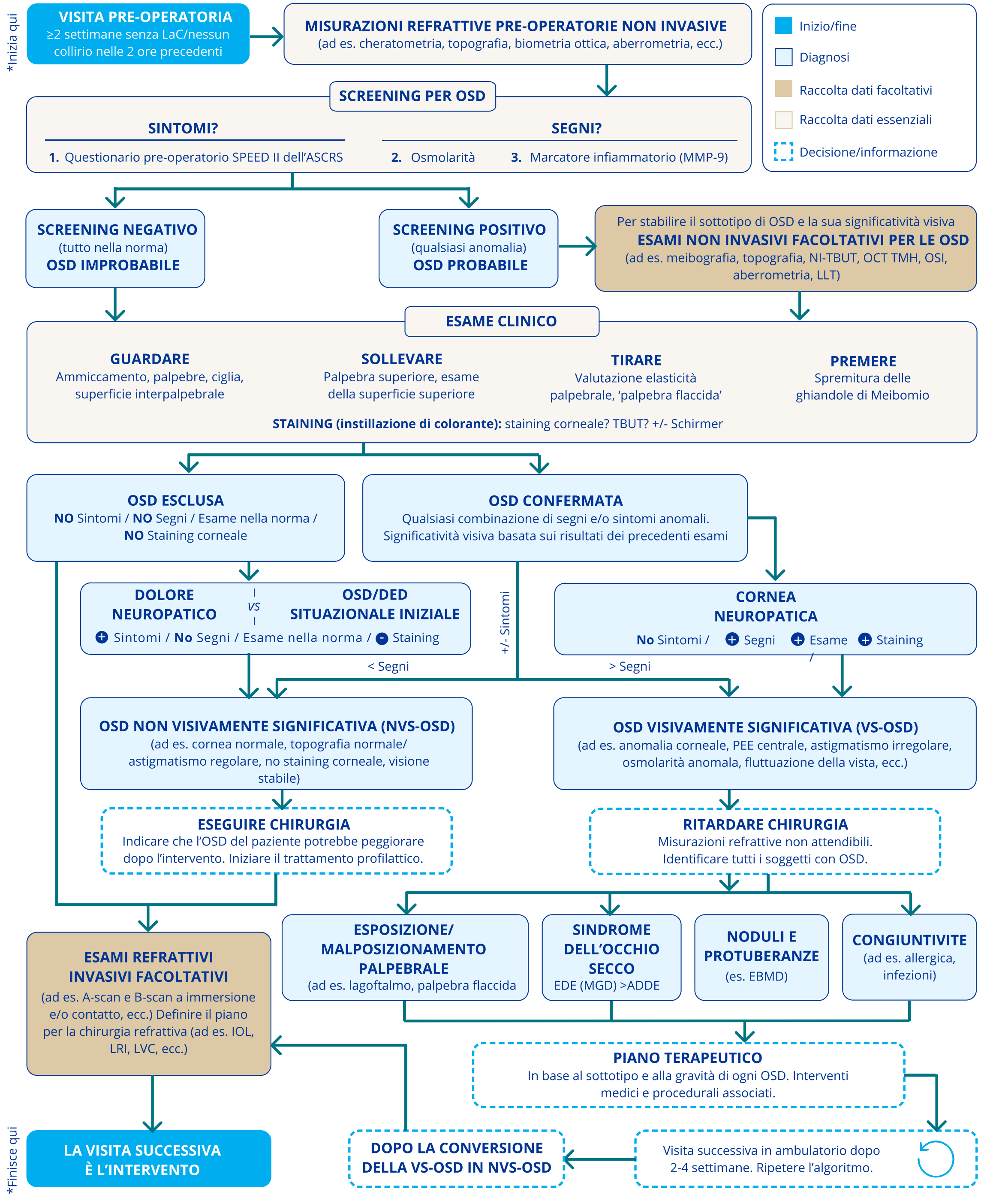
*Inizia qui
VISITA PRE-OPERATORIA
≥2 settimane senza LaC/nessun collirio nelle 2 ore precedenti
MISURAZIONI REFRATTIVE PRE-OPERATORIE NON INVASIVE
(ad es. cheratometria, topografia, biometria ottica, aberrometria, ecc.)
Inizio/fine
Diagnosi
Raccolta dati facoltativi
Raccolta dati essenziali
Decisione/informazione
SCREENING PER OSD
SINTOMI?
1. Questionario pre-operatorio SPEED II dell'ASCRS
SEGNI?
2. Osmolarità
3. Marcatore infiammatorio (MMP-9)
SCREENING NEGATIVO
(tutto nella norma)
OSD IMPROBABILE
SCREENING POSITIVO
(qualsiasi anomalia)
OSD PROBABILE
Per stabilire il sottotipo di OSD e la sua significatività visiva
ESAMI NON INVASIVI FACOLTATIVI PER LE OSD
(ad es. meibografia, topografia, NI-TBUT, OCT TMH, OSI, aberrometria, LLT)
ESAME CLINICO
GUARDARE
Ammiccamento, palpebre, ciglia, superficie interpalpebrale
SOLLEVARE
Palpebra superiore, esame della superficie superiore
TIRARE
Valutazione elasticità palpebrale, 'palpebra flaccida'
PREMERE
Spremitura delle ghiandole di Meibomio
STAINING (instillazione di colorante): staining corneale? TBUT? +/- Schirmer
OSD ESCLUSA
NO Sintomi / NO Segni / Esame nella norma / NO Staining corneale
OSD CONFERMATA
Qualsiasi combinazione di segni e/o sintomi anomali.
Significatività visiva basata sui risultati dei precedenti esami
DOLORE NEUROPATICO
vs
OSD/DED SITUAZIONALE INIZIALE
+ Sintomi / No Segni / Esame nella norma / - Staining
+/- Sintomi
CORNEA NEUROPATICA
No Sintomi / + Segni + Esame / + Staining
< Segni
> Segni
OSD NON VISIVAMENTE SIGNIFICATIVA (NVS-OSD)
(ad es. cornea normale, topografia normale/ astigmatismo regolare, no staining corneale, visione stabile)
OSD VISIVAMENTE SIGNIFICATIVA (VS-OSD)
(ad es. anomalia corneale, PEE centrale, astigmatismo irregolare, osmolarità anomala, fluttuazione della vista, ecc.)
ESEGUIRE CHIRURGIA
Indicare che l'OSD del paziente potrebbe peggiorare dopo l'intervento. Iniziare il trattamento profilattico.
RITARDARE CHIRURGIA
Misurazioni refrattive non attendibili.
Identificare tutti i soggetti con OSD.
ESAMI REFRATTIVI INVASIVI FACOLTATIVI
(ad es. A-scan e B-scan a immersione e/o contatto, ecc.) Definire il piano per la chirurgia refrattiva (ad es. IOL, LRI, LVC, ecc.)
ESPOSIZIONE/ MALPOSIZIONAMENTO PALPEBRALE
(ad es. lagoftalmo, palpebra flaccida
SINDROME DELL'OCCHIO SECCO
EDE (MGD) >ADDE
NODULI E PROTUBERANZE
(es. EBMD)
CONGIUNTIVITE
(ad es. allergica, infezioni)
PIANO TERAPEUTICO
In base al sottotipo e alla gravità di ogni OSD. Interventi medici e procedurali associati.
LA VISITA SUCCESSIVA È L'INTERVENTO
DOPO LA CONVERSIONE DELLA VS-OSD IN NVS-OSD
Visita successiva in ambulatorio dopo 2-4 settimane. Ripetere l'algoritmo.
*Finisce qui